Aus der Abteilung für Kronen- und Brückenarbeiten des Zahnärztlichen Instituts
der Universität Basel
(Vorsteher: Prof. Dr. G. Vest)

Ueber die Verwendung von Facetten und Massivkronen aus Securodentmasse zu Brückenarbeiten

Klinische und histologische Untersuchungen

INAUGURAL-DISSERTATION
ZUR ERLANGUNG DER DOKTORWÜRDE
DER ZAHNHEILKUNDE DER MEDIZINISCHEN
FAKULTÄT DER UNIVERSITÄT BASEL

VORGELEGT VON
HANS DECK, ZÜRICH

— 1939 —

BUCHDRUCKEREI JUL. HEUBERGER, STEINENVORSTADT 73 TELEPHON 48.891 - BASEL

Aus der Abteilung für Kronen- und Brückenarbeiten des Zahnärztlichen Instituts
der Universität Basel
(Vorsteher: Prof. Dr. G. Vest)

Ueber die Verwendung von Facetten und Massivkronen aus Securodentmasse zu Brückenarbeiten

Klinische und histologische Untersuchungen

INAUGURAL-DISSERTATION
ZUR ERLANGUNG DER DOKTORWÜRDE
DER ZAHNHEILKUNDE DER MEDIZINISCHEN
FAKULTÄT DER UNIVERSITÄT BASEL

VORGELEGT VON
HANS DECK, ZÜRICH

— 1939 —

BUCHDRUCKEREI JUL. HEUBERGER, STEINENVORSTADT 73 TELEPHON 48.891 - BASEL

Von der medizinischen Fakultät der Universität Basel
genehmigt auf Antrag von Herrn Prof. Dr. G. Vest

* * *

Tag der Promotion 22. Mai 1939

R. UNIV.
BIBLIOTHEEK
LEIDEN

I. EINLEITUNG

1. Allgemeine Forderungen an Materialien, die als Brückenkörper verwendet werden

A. Festigkeit gegen Kaudruck

Die Belastung der Zähne ist nach Black von Mensch zu Mensch verschieden und hängt in viel höherem Masse ab von der Beschaffenheit des Periodontiums, von den individuellen Gewohnheiten beim Kauen, von der Vitalität der Pulpa, als von der Muskelkraft. Aus dem physiologischen Querschnitt aller Schliessmuskeln ergibt sich eine Gesamtkraft von 400 kg, was eine Belastung der Zähne bedeutet, die die Sensibilität der Wurzelhaut nicht zulassen würde. Es werden daher fast alle Messungen mit dem Gnathodynamometer wegen des Schmerzes im Periodontium unterbrochen, bevor die ganze Kraft der Kaumuskulatur in Anwendung gekommen ist. Durch den Vergleich der Resultate von Kaudruckuntersuchungen an 1000 Personen ermittelte Black die Durchschnittsziffer von 77,7 kg zwischen den Molaren (die Maximalwerte betrugen 125 kg, die Minimalwerte 11 kg) und wesentlich weniger, nach andern Autoren etwa die Hälfte, im Gebiet der Prämolaren und Incisiven.

Wenn wir von einer Brücke mechanische Leistungen auf die Dauer erwarten wollen, muss die Grösse ihrer Tragfähigkeit und, was uns hier speziell interessiert, die Tragfähigkeit des Brückenkörpers, mindestens so gross sein, wie die in den oben angegebenen Grenzen sich bewegende Belastung. Bei der Konstruktion des Brückenkörpers müssen wir darnach trachten, der Biegungsbeanspruchung des Materials in möglichst günstiger Weise Rechnung zu tragen. Von Bedeutung ist dabei, dass die Höhe des Querschnittes nach Euler in der zweiten Potenz erscheint, während sich die Breite nur in der ersten auswirkt. Die Vergrösserung der Höhe des Querschnittes gestattet

also mit geringerem Materialverbrauch eine bestimmte Tragfähigkeit zu erzielen als durch eine Vergrösserung der Breite. Bei gleichbleibender Querschnittsform lässt sich aus der Lage der stärksten Belastung die Stelle der grössten Bruchgefahr ermitteln. Entspricht der Querschnitt hier der Beanspruchung, so ist auch an andern Stellen die Bruchgefahr ausgeschlossen, wenn das Material keine Fehler besitzt. Für Brücken auf zwei Endpfeilern liegt bei gleichmässig verteiltem Kaudruck der am meisten belastete Querschnitt in der Mitte, und er wird umsomehr beansprucht werden je grösser die Spannweite der Brücke ist. Für die Freiendbrücke, die vom statischen Gesichtspunkt zu verwerfen ist und daher in der zahnärztlichen Prothetik keine Anwendung finden sollte, liegt die grösste Bruchgefahr an der Verbindungsstelle des Freiendgliedes mit dem Anker. Bei Brücken mit mehreren Pfeilern lassen sich die gefährdeten Stellen des Brückenkörpers entsprechend ableiten.

B. Widerstandsfähigkeit gegen chemische Einflüsse

Nicht weniger wichtig als die oben besprochene Widerstandsfähigkeit gegen mech. Beanspruchung aller in der Kronen- u. Brücken prothetik verwendeten Materialien ist ihre chemische Unangreifbarkeit. Alle nicht mundbeständigen Werkstoffe, d. h. alle diejenigen, die nicht während langer Zeit gegenüber den verschiedensten Einflüssen im Munde unveränderlich bleiben, sind weder für Zahnfüllungen noch für Zahnersatz zu gebrauchen. Nur die Kombination von günstigen mechanischen Eigenschaften mit chemischer Widerstandsfähigkeit bestimmt demnach, ob ein Material in der Brückenprothetik Verwendung finden kann oder nicht.

Um den Vorgang näher zu beschreiben, der zur Auflösung und Zerstörung nicht mundbeständiger Materialien führt — wobei ich hier im wesentlichen an Metalle denke – sei folgendes bemerkt:

Säuren, mögen sie organischer oder anorganischer Natur sein, kommen praktisch kaum in Betracht, denn entweder ist ihre Konzentration zu gering, oder die Dauer der Einwirkung ist zu kurz, um einen schädigenden Einfluss ausüben zu können. Es sind vielmehr Vorgänge elektro-chemischer Natur, die hier eine hervorragende Rolle spielen. Im landläufigen Sinne werden die Metalle in edle und unedle eingeteilt, je nach ihrer Affinität zum Luft-

sauerstoff. Kommen aber Metalle mit Flüssigkeiten, sogenannten Elektrolyten, in Berührung, wie es im Munde fortwährend der Fall ist, so muss der Begriff edel, bezw. unedel, erweitert und in Abhängigkeit vom elektrolytischen Lösungsdruck eines Metalls oder einer Legierung gebracht werden. Je unedler ein Metall ist, umso grösser ist seine Lösungstension. Nach diesem elektro-chemischen Verhalten ordnet man die Metalle ein in eine Spannungsreihe, deren Anfangsglied den grössten und deren Endglied den kleinsten Lösungsdruck aufweist. Jedes folgende ist gegenüber dem vorangehenden Metall positiv geladen; wenn man zwei verschiedene Metalle in Flüssigkeit eintaucht, so tritt ein Spannungsunterschied auf, der umso grösser ist, je weiter die Metalle in der Spannungsreihe auseinander liegen.

Wenn wir die Entstehung solcher galvanischer Elemente im Munde verhindern wollen, müssen folgende drei Punkte berücksichtigt werden:

1. Unedle Legierungen und Metalle lösen sich in dem Elektrolyten Speichel dank ihrer grossen Lösungstension auf; sie sehen nach einiger Zeit zernagt und zerfressen aus (Korrosion). Am deutlichsten sehen wir diese Korrosionserscheinungen an solchen Legierungen auftreten, die als Goldersatz Verwendung finden. Diese Legierungen, meist Mischungen von Cu und Zn, also gewöhnliches Messing, haben mit Goldlegierungen nichts als die Farbe gemeinsam. Im Munde wird zuerst die Bildung eines schwarzbraunen Belages festgestellt, der sich nach wenigen Wochen löst, sodass das Material hochglänzend hervortritt. Dieser Hochglanz ist aber gerade für Messing das charakteristische Zeichen der beginnenden Korrosion.

2. Edelmetalle, die zwecks Erzielung bestimmter mechanischer Eigenschaften und der leichten Giessfähigkeit wegen mit Nichtedelmetallen legiert werden, sind nur dann korrosionsbeständig, wenn der Gehalt an Edelstoffen nicht unter einen gewissen Prozentsatz sinkt, und wenn die nicht edeln Metalle in den edeln vollständig gelöst sind. Darnach sind in der zahnärztlichen Technik nur Legierungen mit homogenen Mischkristallen verwendbar, d. h. Legierungen, deren Kristalle in sich und unter sich die gleiche Zusammensetzung aufweisen. Eine Legierung mit inhomogenen Mischkristallen ist dagegen nicht resistent, weil sie aus zwei Kristallarten verschiedener Konzentration oder ganz anderer Zusam-

mensetzung besteht, die unter sich galvanische Elemente bilden und so eine Auflösung des Werkstoffes bewirken.

3. Es kann zwischen Werkstoff und Lot eine Potentialdifferenz auftreten, wenn ein niedrigkarätiges Lot zum Verbinden zweier edlerer Metalle angewendet wird, was zur Korrosion der Lohtnaht führt, oder wenn ein unedler Werkstoff mit einem hochwertigen Lot verbunden wird. In diesem Falle setzt die Korrosion neben der Lotstelle ein.

Zum Schluss sei noch die Frage aufgeworfen, welche Gefahren bei Verarbeitung unedler Metalle oder Legierungen für den Patienten entstehen können. Alle Metalle sind als Zellgifte zu bezeichnen. Für den Grad ihrer Giftigkeit aber sind ausschlaggebend die Art und Menge ihrer Einverleibung in den Organismus und ihre Ausscheidung. Je grösser der Lösungsdruck eines auf die Dauer in den Mund eingeführten Metalles ist, umso mehr Jonen werden in den Speichel abgegeben. Ein Gleichgewichtszustand zwischen Elektrolyt und Metall kann hier nicht eintreten, da der Speichel fortwährend abfliesst und erneuert wird. Unedle Metalle und Legierungen, aber auch inhomogene Edelmetallegierungen mit nicht edeln Zusätzen, die längere Zeit im Munde getragen werden sollen, dürfen unter keinen Umständen verwendet werden, da sie zu schweren chronischen Vergiftungserscheinungen führen können, die durch mannigfaltige Krankheitsbilder manifest werden. Angefangen bei den einfachen katarrhalischen Entzündungen von Mund- und Rachenschleimhaut bis zu schwersten ulcerösen Gingivitiden und Bildung von Metallsäumen sind alle Uebergänge möglich. Brennen der Mundschleimhaut, Geschmacksstörungen, Magen-, Darmreizungen bis zu schweren Kolikanfällen, aber auch einfache Unlustgefühle und Kopfschmerzen können die Folge chronischer Metallvergiftungen sein.

C. Farbbeständigkeit

Es scheint dies eine Forderung an die Werkstoffe des Zahnarztes zu sein, die rein nur vom kosmetischen Standpunkte aus Bedeutung hat. Selbstverständlich dürfen Facetten oder Vollkronen z. B., einer Frontzahnbrücke auch nach Jahren nicht die geringste Aenderung ihres Farbtones oder ihrer Transparenz aufweisen, eine Forderung, der die heutigen Materialien auch genügen. Nun kennen

wir aber im Munde die Verfärbnng der Metalle, bei welcher der kosmetische Faktor nur eine untergeordnete Rolle spielt. Es sind nämlich zwischen der im vorigen Abschnitt besprochenen Korrosion und der Verfärbung fliessende Uebergänge vorhanden, und vielfach sind die Ursachen für beide auch die gleichen, sodass die Verfärbung gewissermassen das Anfangsstadium einer später erfolgenden Korrosion darstellt. Die zuerst auftretenden Verfärbungen sind nach Falck auf das sog. Thyndalphänomen zurückzuführen. Es ist dies dieselbe optische Erscheinung, die man bei einer auf glatter Oberfläche ausgebreiteten Oelschicht beobachtet. Die auf den Legierungen im Munde sich bildenden Beläge, die sich natürlich auch umso leichter an einer Oberfläche ansetzen können je schlechter poliert sie ist, bestehen abgesehen von Zahnsteinansätzen aus Schwefelverbindungen der in der Legierung vorhandenen Metalle. Je nach Schichtdicke des Belages gibt sich diese zunächst nur durch einen satteren Farbton der Legierung zu erkennen und erscheint dann später braun, violett, blau und schwarz.

Eine Hauptursache der Verfärbung ist die Kombination verschiedener Legierungen in einem Stück oder die Verwendung verschiedenartiger Metalle im selben Munde, wobei sich stets das unedlere Metall in einer Schicht auf dem edleren absetzt. Solche unedlen Metallniederschläge verbinden sich dann mit Schwefelwasserstoff und färben sich schwarz. Sie können sich unter Umständen auch beim Absäuren bilden, besonders dann, wenn die Stücke mit Eisen-Pincetten gefasst werden. Wenn dieser Niederschlag beim Polieren nicht restlos entfernt wird, so tritt innerhalb kurzer Zeit an dieser Stelle eine Verfärbung auf.

Sicherheitsmassnahmen ergeben sich eigentlich ohne weiteres aus diesem Zusammenhang. Kurz zusammengefasst lauten sie: Wahl einer nur hochkarätigen Legierung. (Blasse und platinhaltige Legierungen sind im allgemeinen anlaufbeständiger als die roten kupferhaltigen ohne Platin), Einhalten der Arbeitsvorschriften, Gussgut nicht überhitzen, Lötfugen möglichst eng halten.

D. Naturähnlichkeit

Bei der Besprechung weiterer Ansprüche, die an die Gestaltung des Brückenkörpers zu stellen sind, stossen wir beim Ersatz des Lückengebisses in der Mundfront auf Fragen kosmeti-

scher und sprachfunktioneller Natur. Bezüglich Sprachbildung sei hier nur bemerkt, dass Form und Stellung der Zähne von hauptsächlichster Bedeutung sind. Der Brückenkörper muss wie die natürlichen Zähne den Luftstrom leiten und den Weichteilen des Mundes eine Stütze gewähren, ohne ihre Bewegungsfreiheit zu behindern. Kontakt mit dem Alveolarkamm ist bei einem Brückenkörper, der der Sprachbildung dienen soll, unerlässlich, damit der Luftstrom nicht an störender Stelle entweicht.

Heute wird weitaus der grösste Teil künstlicher Zähne und Facetten aus Porzellan hergestellt, das bezüglich Naturähnlichkeit durch kein anderes Material übertroffen worden ist. Es weist aber in gewissen Fällen recht ungünstige mechanische Eigenschaften auf, wie grosse Sprödigkeit und darauf zurückzuführende kleine Biegefestigkeit, die so häufig zum Bruch von Porzellanfacetten und Porzellanbrücken führt. Man hat daher nach Materialien gesucht, die unter Beibehaltung der Naturähnlichkeit günstigere mechanische Eigenschaften besitzen und ist auf die weiter unten zu beschreibenden Kunstharze gekommen. Die Mannigfaltigkeit der Zahnfarben wird durch Beimengung verschiedener Farbkörper zu den an sich farblosen Porzellangrundmassen erreicht. Als Farbstoffe kommen hauptsächlich die Oxyde der Metalle Chrom für Grün, Silber für Orange, Kobalt für Blau, Titan für Gelb, Eisen für Rot, Iridium für Schwarz, Mangan für Violett in Betracht.

Aber nicht nur die Farbgleichheit von Facetten oder Vollkronen eines Brückenersatzes bestimmt seine Naturähnlichkeit, sondern auch die Formgleichheit. Geringe Unterschiede in der Farbtönung zwischen künstlichen und natürlichen Zähnen sind im Munde des Patienten meist weniger auffallend als solche der Form. Für die Formbestimmung verdient die von Williams aufgestellte Theorie Beachtung, die aussagt, dass der Umriss des Gesichtes mit den Zahnkronen in Harmonie stehen soll. Darnach werden jetzt die Frontzähne nach drei selbstverständlich in der Grösse variablen Grundtypen hergestellt, nämlich in quadratischer, dreieckiger und ovaler Form.

Abschliessend sei erwähnt, dass Brill, Hovestad, Villain und Knoche um möglichste Naturähnlichkeit zu erreichen und den Eindruck zu erwecken, als seien die Zähne wirklich aus dem Kiefer herausgewachsen, in unmittelbarem Anschluss an die Extraktion Kronen mit hochglassierten Porzellanwurzeln in die leere Alveole

versenken, die sie zu drei Vierteln in der Länge ausfüllen und deren Durchmesser um 2 mm kleiner ist als der der Alveole. Von Mac Boyle, Reichenbach und Lewald wird indessen die lange Porzellanwurzel abgelehnt, da sie zu Entzündungen des benachbarten Gewebes und damit zu einer Schwächung der Paradentien der Brückenpfeiler führe. Das nach Abschluss der Heilungsvorgänge vorliegende Endresultat entspricht demnach auch in kosmetischer Beziehung nicht den gehegten Erwartungen.

E. Gewebsfreundlichkeit

Bei der Konstruktion eines Brückenersatzes muss stets im Auge behalten werden, dass der an Stelle der fehlenden Zähne tretende Brückenkörper für die lebenden Gewebe der Mundhöhle den Charakter eines Fremdkörpers trägt, und es muss gefordert werden, dass die Schleimhaut unter dessen Dauerberührung nicht leidet. Die klinische Erfahrung lehrt, dass diese Voraussetzung keineswegs ohne weiteres als erfüllt angesehen werden kann. Bei vielen Brücken, deren Körper flächenhafte Berührung mit der Schleimhaut des Alveolarfortsatzes erlangt, zeigen sich deutliche Zeichen chronischer Entzündung. Die Epitheldecke ist unterbrochen, und gewöhnlich liegen stark gerötete und leicht blutende Granulationen frei unter dem Brückenkörper. Histologisch zeigen sich eine starke Hyperaemie durch erweiterte Gefässe, eine Auflockerung und seröse Durchtränkung des Bindegewebes und eine starke kleinzellige Infiltration des ganzen Gewebes bis auf das Periost hinunter (Vest). Eine starke Verschmutzung macht sich durch unangenehmen foetor ex ore bemerkbar. Ob ein Brückenkörper die darunterliegenden Gewebe reizt oder nicht, hängt aber nicht nur von den ihn aufbauenden Materialien ab, sondern eben so sehr von seiner Form. Vor allem sind alle schmutzfangenden Winkel zu vermeiden. Im spitzen Winkel zusammenlaufende, leicht konvex gehaltene Buccal- und Lingualflächen dürften das Ziel der Sauberhaltung am besten erreichen.

F. Abnützungsfähigkeit

Die Abkauung der natürlichen Zähne bildet sich auch bei der in physiologischen Grenzen gehaltenen funktionellen Beanspruchung allmählich heraus. Sie ist also eine physiologische Erscheinung und

ist in jedem normalen Gebiss mit der Zeit zu finden. Die Form der Abrasion ist dabei immer so ziemlich die gleiche: Abschleifen der Höcker, Abnutzung der Schneidekanten und im Zusammenhang damit schliesslich eine Senkung des Bisses.

Daneben ist eine verstärkte Abkauung bekannt, die von der physiologischen Abnutzung nach Form und Mass erheblich abweicht. Sie stellt eine Folge von Bissanomalien dar, bei denen manche Zähne oder ganze Gebisse so übermässig beansprucht werden, dass es sich eher um pathologische Vorgänge bei der Okklusion und Artikulation handelt.

Die manigfaltigsten Bilder verstärkter Abkauung finden sich auch dann, wenn z. B. die Molaren im Oberkiefer oder Unterkiefer oder überhaupt alle Molaren fehlen, und die ganze Belastung nur die vorderen Zähne trifft. Daraus ergibt sich, dass Werkstoffe, die dauernd natürliches Material ersetzen sollen, auch diesen funktionellen Forderungen, die sich aus Artikulation und Okklusion ergeben, gewachsen sein müssen, d. h. das an Stelle natürlicher Zähne tretende Material soll sich im gleichen Masse abnützen, wie es die natürlichen Restzähne tun. Verbraucht sich das Material rascher als das natürliche Gebiss, so tritt mit der Zeit ein mangelhafter Schluss mit den Antagonisten auf, der die kaumechanische Leistung der Brücke heruntersetzt. Ist das Material aber widerstandsfähiger gegen die Abrasion, so führt der Brückenkörper mit der Zeit eine Bissperrung herbei, wodurch die Brückenpfeiler durch Ueberlastung gefährdet werden.

In beiden Fällen resultiert also eine mangelhafte Verteilung des Kaudrucks. Es sind einzelne Zähne oder Zahngruppen, auf die sich der ganze Kaudruck konzentriert und an denen die ihnen besonders gefährlichen horizontalen Kräfte angreifen. Solche Zähne weisen innert kurzer Zeit eine vertiefte Taschenbildung auf, ihre Paradentien gehen zu Grunde, die Zähne werden locker und fallen aus.

2. Die bisher als Brückenkörper verwendeten Materialien.

A. Metall-Legierungen.

1. Die gelben Golde. Zur Herstellung von Zahnersatzteilen, die wesentlich dem Kaudruck ausgesetzt sind, können reine Edelmetalle nicht benutzt werden, weil sie zu weich sind. Feingold z. B. ist wohl das duktilste Metall und wird gerade dieser Eigenschaft wegen in der konservierenden Zahnheilkunde verwendet, während es in der Kronen- und Brückenprothetik nicht brauchbar wäre. Man legiert deshalb das Gold, um ein härteres, festeres und elastischeres Material zu erhalten. Neben dem Hauptbestandteil Gold enthalten aus diesem Grunde Dental-Legierungen je nach dem Verwendungszweck Ag, Cu, Pt, Pd und Ir, teilweise in Spuren, teilweise in grösseren Mengen. Nur aus Edelmetall bestehende Legierungen sind wie diese gegen den Luftsauerstoff unempfindlich. Hingegen zeigen Au-Ag-Legierungen grössere Neigung zu Verfärbungen durch die Affinität des Silbers zu H_2S, das sich durch Fäulnisvorgänge im Munde bildet, als z. B. eine Au-Cu-Legierung.

Auch bilden Edelmetalle mit Gold nicht in allen Verhältnissen Mischkristalle und können aus diesem Grunde nur in beschränkten Mengen zugesetzt werden, was die Härte des Goldes nur unwesentlich steigert. Die einzigen Metalle, mit denen Gold befriedigend gehärtet werden kann, sind nach Falck Cu, Ni und Fe. Praktisch bleibt Cu als einziges in Frage kommendes Zusatzmetall übrig, da Goldlegierungen, die Ni und Fe enthalten, beim Giessen und Löten leicht verdorben werden können. Dabei ist aber auch der Zusatz von Kupfer beschränkt, da, wenn ein bestimmter Prozentgehalt an Kupfer überschritten ist, man in das Gebiet der angreifbaren und zersetzbaren Legierungen kommt. So ist das 18-karätige Gold, das aus 75 Prozent Gold und 25 Prozent unedlen Zusätzen besteht, gegen die chemischen Einflüsse im Munde nicht mehr als voll widerstandsfähig zu bezeichnen,

weist aber andererseits nach Maranka die günstigsten Festigkeitswerte auf.

2. **Die Weissgolde** sind Legierungen, die auf der Basis Au-Pt aufgebaut sind und zwischen 65 und 80 Prozent Au enthalten. Sie sind bedeutend härter als die Gold-Kupfer-Legierungen und abradieren sich auch viel schlechter als jene. Ihr Indikationsgebiet liegt in der Mundfront, da sie durch ihre Unauffälligkeit kosmetisch weit bessere Resultate zeitigen als das gelbe Gold, und im Prämolaren- und Molarengebiet bei Porzellanantagonisten, weil es hier bekannterweise zu viel stärkeren Abrasionen kommt.

Auf gleicher Basis stellt der Schweizerische Bankverein in Le Locle heute eine Kronen- und Brücken-Speziallegierung her von gelblich-grauer Farbe, die in kosmetischer Beziehung noch besser wirkt als die bis anhin verwendeten Weissgolde. Beim Giessen wird die Legierung inhomogen, kann aber durch Glühen während einer Minute in offener Flamme wieder homogenisiert werden.

3. **Die weissen Edelmetall-Legierungen** stellen nach Falck eine ganz neue Legierungsklasse dar, die fast zu hundert Prozent aus Edelmetallen aufgebaut ist. Sie müssen scharf von den gewöhnlichen Goldersatz-Legierungen abgegrenzt werden, da eine gewisse Minderwertigkeit, die mit dem Wort „Ersatz" verbunden sei, für diese Edelmetall-Legierungen nicht zutreffe. Ihre Farbe ist, wie der Name sagt, weiss und liegt in der Abtönung zwischen Pt und Ag. Ihre Mundbeständigkeit verhält sich nach Falk etwa so wie die der üblichen über 18 Karat liegenden Goldlegierungen. Die z. Zt. in Gebrauch stehenden Legierungen setzen sich etwa wie folgt zusammen:

20 — 30 Prozent Pd
70 — 60 Prozent Ag
10 Prozent unedle Zusätze (Cu, Zn, Ko, Ni, Fe, Mn, Sn, Al u. a. m.)

Auf Kosten des Ag können diesen Legierungen auch 2—10 Prozent Au zugesetzt werden mit dem Vorteil, dass bei gleichzeitiger Anwendung von Au ein grösserer Anteil unedler Metalle zulegiert werden kann, der sowohl den Schmelzpunkt wie die Härte und Vergütbarkeit wesentlich günstiger beeinflusst, als dies bei Au-freien Legierungen zutrifft. Solche Legierungen werden als Spargolde bezeichnet.

Was nun die im Handel befindlichen weissen Edelmetall-Legierungen anbelangt, so sind hauptsächlich zwei zu erwähnen, nämlich das von der Degussa herausgegebene Palliag und das von Heraeus gelieferte Alba-Metall. Ersteres wurde entsprechend den 18-, 20- und 22-karätigen Golden in drei verschiedenen Zusammensetzungen, A B und C herausgebracht, von denen die Legierung C wieder eingezogen wurde. Palliag B ist wesentlich härter als A und kann durch Glühen bei 600° C während etwa einer Viertelstunde vergütet werden, wodurch die Härte beträchtlich gesteigert und für unsere Zwecke verwendbar wird. Die Legierung A ist für Gussfüllungen und Kronenringe gedacht.

Nach Lewald zeichnen sich diese Legierungen durch besondere Mundbeständigkeit aus. Nach Gerlach sind sie im Stande, Dentalgoldlegierungen 100-prozentig zu ersetzen; während Münch und Fritsch öfters Verfärbungen beobachten, (was übrigens auch Falck zugibt), und daher ihre Verwendung nur im Backenzahngebiet empfehlen. Schoenbeck bezeichnet diese Legierungen als unvollkommenen Goldersatz und bewertet sie als brauchbaren Notbehelf.

4. Die eigentlichen Goldersatz-Legierungen, die hauptsächlich aus unedlen Komponenten aufgebaut werden, sind unter den verschiedensten Phantasienamen auf dem Markt. Da sie aber, wie bereits schon ausgeführt wurde, ausserordentlich leicht zersetzbar sind und zu chronischen Intoxikationen aller Grade führen können, dürfen sie unter keinen Umständen für Arbeiten wie Brücken oder Kronen, die längere Zeit im Munde getragen werden, verwendet werden. Es seien hier nur einige dieser Ersatz-Legierungen erwähnt, die hauptsächlich früher in der zahnärztlichen Technik Verwendung gefunden haben aber auch heute leider immer noch hin und wieder bei Patienten gefunden werden.

Es sind dies:

Cu-Al-Legierungen, also Aluminium-Bronze mit 90 Prozent Kupfer, 10 Prozent Aluminium;

Cu-Zn-Legierungen, also gewöhnliches Handelsmessing, die die Basis für Randolf und Wiegold bilden;

das Neusilber (Cu, Zn, Ni) kommt als Victoriametall zur Verwendung;

auf der Basis Sn-Ag sind das Würzburger Weissmetall und das Checo-Metall u. a. m. aufgebaut, welch ersteres von Münch

zu Brückenarbeiten empfohlen wird. Von Falck werden beide wegen ihrer geringen Mundbeständigkeit aus der Reihe der zahnärztlichen Werkstoffe ausgeschieden.

Wenn zum Schluss dieses Abschnittes die Vor- und Nachteile der Brückenkörper aus Metall aufgezählt werden sollen, so fallen zu ihren Gunsten: Die hohe mechanische Widerstandsfähigkeit, die sie dem Kaudruck entgegenzusetzen vermögen; die günstige Abnützungsfähigkeit der 22- und 20-karätigen gelben Goldlegierungen; die Farbbeständigkeit und Widerstandsfähigkeit gegen chemische Einflüsse aller hochwertigen Edelmetall-Legierungen, obschon sie nicht an die der Porzellane reicht.

Als Nachteile sind die folgenden Eigenschaften anzuführen: Beschränkte Anwendungsmöglichkeit mangels Naturähnlichkeit; verminderte Abnützungsfähigkeit der kosmetisch besseren Weissgolde; Reizerscheinungen der Schleimhaut unter Brückenkörpern aus Metall, die weitgehend auf elektrolytische Prozesse zurückzuführen sind. Aber nicht nur mangelhafte Mundbeständigeit einer Legierung ist dafür verantwortlich zu machen, sondern in ebenso vielen Fällen eine falsche Anlagerung des Brückenkörpers an die Schleimhaut. Bei den aus Metall angefertigten, fest einzementierten Brücken, seien sie aus 22- oder 20-karätigem Golde hergestellt, findet da, wo eine wiederholte mechanische Reinigung nicht stattfinden kann, je nach Milieu früher oder später eine Oxydation des Goldes statt, und es wird nicht zu umgehen sein, dass sich diese Stellen mit einem schleimigen Belag bedecken, was die bereits erwähnten Schleimhautentzündungen zur Folge hat. Derartige Erscheinungen sind mit solcher Regelmässigkeit zu beobachten, dass die flächenhafte Bedeckung der Mundschleimhaut durch den Metallbrückenkörper als nicht zulässig bezeichnet werden muss. (Siehe Abb. 14.) Im Bereich der Seitenzähne, wo Sprachfunktion und Kosmetik keine Rolle spielen, kommt daher die Schwebebrücke in Betracht oder, um eine eventl. Ansammlung von Speiseresten zu verhindern, eine Basisbrücke, deren Kontakt mit dem Alveolarkamm auf das unumgänglichst notwendige Mass, d. h. auf eine schmale Linie beschränkt ist, und deren Querschnitt in der Mundfront nach Rumpel Linsenform aufweist.

B. Keramische Massen.

Die Porzellantechnik hat in den letzten Jahren an Umfang und Bedeutung stark zugenommen. Nicht nur sind die Fertigfa-

brikate viel besser und den verschiedenen Verwendungsmöglichkeiten entsprechend zahlreicher geworden, vor allem sind die Grundstoffe, aus denen der Zahnarzt selbst Porzellanarbeiten herstellen kann, wesentlich vermehrt und vielseitiger verwendbar, sodass heute das Porzellan die wichtigste Rolle unter den zahnähnlichen Materialien spielt.

Die zur Porzellanherstellung erforderlichen Massen bestehen aus drei Grundstoffen:

Kaolin oder Porzellanerde
Quarz
Feldspat.

Das in der zahnärztlichen Technik verwendete Porzellan unterscheidet sich nach Falck allein durch das Mengenverhältnis dieser drei Grundmassen vom Porzellan des Handels. Während letzteres bei ungefähr 50 Prozent Kaolin zu gleichen Teilen Quarz und Feldspat enthält, besteht der überwiegende Teil der Zahnmassen aus Feldspat. Nach S. Watt soll eine zweckmässige Zusammensetzung 81 Prozent Feldspat, 14 Prozent Quarz, 5 Prozent Kaolin sein. Als Feldspat wird zur Herstellung der Zähne der monokline Kalifeldspat (Orthoklas) verwendet, ein Kaliumaluminiumsilikat etwa der Zusammensetzung $K_2OAl_2O_36SiO_2$. Er verleiht der Porzellanmasse hohe Transparenz und dient zugleich als der am leichtesten zu schmelzende Bestandteil — sein Smp liegt zwischen 1250 und 1300 ° C — als Fluss- und Bindemittel. Die Tonsubstanz ist chemisch betrachtet ein wasserhaltiges Aluminiumsilikat von der Formel $Al_2O_3SiO_2\,2H_2O$ mit einem Smp von 1750 ° C. Quarz ist in Form von Sand und Sandstein das verbreitetste Mineral der Erdoberfläche. Er schmilzt bei 1620 — 1700 ° C. Quarz und Kaolin wirken verfestigend. Letzteres gibt dem Zahn ausserdem das leicht knochige Aussehen, vermindert aber die Transparenz. Die physikalisch-chemischen Vorgänge, die sich beim Brennen der Porzellanmasse abspielen, sind durch Ueberlagerung verschiedener Prozesse sehr kompliziert, und es entstehen dabei ganz neue Silikate und Silikatgemische.

Neben den im Handel erhältlichen, fertig gebrannten Mineral- oder Porzellanzähnen und den eigentlichen keramischen Massen, den Grundsubstanzen in Pulverform, aus denen wir unsere keramischen Arbeiten herstellen, existiert das vorgeschmolzene Gussporzellan, das unter dem Namen Eldentog und Neoeldentog im

Handel ist. Das Porzellangussverfahren ist in der Literatur recht unterschiedlich, zumeist aber ungünstig beurteilt. Reichenbach stellt fest, dass ein gegossener Porzellanbrückenkörper z. B. nie die kosmetischen Anforderungen erfüllen kann, die an selbstgebrannte keramische Arbeiten gestellt werden können. Während das Brennen von Porzellanmassen es erlaubt, alle Farbschattierungen durch Mischen und verschieden starkes Auftragen auf natürliche Weise zu treffen, kann mit Hilfe der Gusstechnik der Brückenkörper oder auch andere Werkstücke nur in einem Ton gehalten werden. Ob hinsichtlich Gewebsfreundlichkeit die Politur des Gussporzellans dieselben Dienste tut wie hochglasiertes, gebranntes Porzellan, darüber müssen noch mehr Erfahrungen gesammelt werden.

Ueber die chemischen Eigenschaften keramischer Massen lässt sich aussagen, dass die Mundbeständigkeit hochschmelzender Massen grösser ist als die der mittel- und leichtschmelzenden. Es klingt etwas eigenartig, bei Porzellan von Mundbeständigkeit zu sprechen, denn allgemein gilt dieser Werkstoff als so ziemlich das Beständigste, was im Munde verwendet werden kann. Man hat jedoch die Erfahrung gemacht, dass das früher viel verwendete Jenkins-Porzellan, dessen Schmelzpunkt relativ tief liegt (ca. 875° C) nach jahrelangem Tragen eine ausgewaschene, rauhe Oberfäche zeigt.

Wie steht es mit der Reaktion der Schleimhaut bei Dauerberührung durch Porzellan? Es ist bekannt, dass auf Hochglanz poliertes Porzellan, soweit es sich nicht gerade um niedrigschmelzende Gläser handelt, auch bei direktem Kontakt in sauberem Zustand bleibt. Die Schleimhaut weist auch bei flächenhaftem aber ohne Druck angelagertem Porzellan die unter der Bedeckung durch Metall wahrzunehmenden Entzündungserscheinungen nicht auf. (Siehe Abb. 16). Diese hygienischen Vorteile lassen die Bestrebungen als erklärlich erscheinen, auch bei Zwischengliedern von Metallbrücken an Stelle des der Gingiva aufgelagerten Metalls hochglasiertes Porzellan zu setzen. Es sind auch viele Zahntypen im Handel, die uns eine Konstruktion des Brückenkörpers von diesen neueren Gesichtspunkten aus ermöglichen (Pontopinzähne, Trupontics, Sanitary-pontics, u. a. m.) Alle zeichnen sich dadurch aus, dass die Verwendung hochglasierten Porzellans besonders betont und die des Metalls möglichst ausgeschaltet ist. Dem Metall,

das im Gegensatz zu früher nicht an der Basis sondern an der Kaufläche angebracht wird und dadurch mit der Gingiva gar nicht in Kontakt kommt, fällt lediglich die Aufgabe zu, die Kontinuität zwischen den einzelnen Brückengliedern und den Ankern herzustellen und die mechanische Widerstandsfähigkeit der Brücke zu erhöhen.

Was die physikalischen Eigenschaften betrifft, so lässt sich über die Härte des gebrannten Porzellans so viel sagen, dass diese durchwegs sehr hoch liegt, was als Nachteil zu verzeichnen ist, da solche Zähne keiner normalen Abrasion unterliegen. Die Druckfestigkeit aller Porzellane weist sehr hohe Werte auf, sodass auch die Minimalwerte den Anforderungen voll genügen. Anders liegt es mit der Bruchfestigkeit bei Beanspruchung auf Biegung, denn solchen Belastungen gegenüber kann kein Porzellan standhalten. Aus dem Bedürfnis heraus, in der zahnärztlichen Technik künstliche Zähne und Facetten mit günstigeren mechanischen Eigenschaften zur Verfügung zu haben, sind die Securodentfacetten geschaffen worden, die durch vorliegende Arbeit untersucht werden sollen.

II. DIE SECURODENTMASSE.

Chemische und physikalische Eigenschaften.

(Nach Mitteilung des Fabrikanten)

„Die Securodentzähne sind bis heute als auswechselbare Facetten nach dem System Steele im Handel. Mit ihnen liegen erstmalig fabrikationsmässig hergestellte Facetten vor, die aus nichtkeramischem Material bestehen. Das Grundmaterial ist in seiner ursprünglichen Beschaffenheit ein farbloser, glasklarer und im Aspekt glasartiger Stoff, der in seinem Endkondensationszustand in allen üblichen Lösungsmitteln unlöslich ist und sich durch Unschmelzbarkeit und Unentflammbarkeit kennzeichnet, indessen wie jedes organische Material unter dem Einfluss von Temperaturen von ca. 300 ° C zu carbonisieren beginnt. Dem chemischen Aufbau nach besteht das Material der Securodent-Facetten aus grossmolekularen Colloiden, die den Aminoplasten zuzuzählen sind, also den Kondensationsprodukten von Aldehyden, vornehmlich Formaldehyd, mit Carbamiden. Diese Kondensationsprodukte sind bei geeigneter Herstellung auch bei jahrelanger Belichtung farblos bleibende, ultraviolette Strahlen durchlassende, einen Brechungsexponenten von 1,55 — 1,9 aufweisende Kunststoffe, deren spez. Gewicht etwa 1,45 beträgt, also angenähert die Hälfte von Glas oder Porzellan. Von besonderer Wichtigkeit sind die mechanischen und chemischen Eigenschaften des Materials, aus dem die Securodent-Facetten bestehen. Von diesen Eigenschaften ist die Verwendbarkeit unmittelbar abhängig.

Was die **mechanischen Eigenschaften** anbelangt, so sind die Festigkeitswerte von Securodent denjenigen von Porzellan beträchtlich überlegen. Als besonders wertvoll ist die grosse Elastizität von Securodent zu bezeichnen, durch die das Fehlen der dem Porzellan typischen Sprödigkeit und damit auch der Wegfall der Bruchgefahr bedingt ist. Die nachstehende Vergleichstabelle der Durchschnittswerte der wichtigsten mechanischen Festigkeiten von Securodent, Elektroporzellan und Gusseisen gibt näheren Aufschluss über die allgemeinen Eigen-

schaften von Securodent. Das Dentalporzellan dürfte beträchtlich geringere Festigkeitswerte als das Elektroporzellan aufweisen.

Prüfung	Securodent	Porzellan	Gusseisen
Biegefestigkeit	900—1200	400—650	2000—3000 kg/cm²
Druckfestigkeit	2000—2230	1000—4000	5000—6000 „ „
Zugfestigkeit	350	200—250	1000—2000 „ „
Schlagbiegefestigkeit	9—12	—	8—12 cmkg/cm²
Elastizitätsmodul	30—40,000	680—780,000	2,000,000 kg/cm²
Härte (Brinell)	45—55	—	100
Härte (n. Mohs)	3—4	7—8	—
Beständigkeit b.z.Dauertem. 100° C		—	500° C

Da sich die mechanischen Eigenschaften z. T. stark denjenigen der Metalle nähern, ist die Bearbeitbarkeit auch der von Metallen ähnlich; Securodent lässt sich bohren, feilen, fräsen, sägen, schleifen und polieren."

Die im Folgenden wiedergegebenen Festigkeitsuntersuchungen von Prof. W. Wild, Zürich, an korrespondierenden Formen von Original-Steele's- und Securodent-Facetten haben die bedeutende mechanische Ueberlegenheit der Securodent-Facetten erwiesen.

Prüfung der Securodent-Facetten auf ihre Bruchfestigkeit.

„Der Bruch kommt bei Steele's Facetten besonders leicht zu Stande, wenn der Kaudruck die Kaukante direkt trifft. Der Druck wirkt dann als sog. vertikale Kaudruckkomponente senkrecht auf die Kaukante und parallel zur Zahnachse. Weil die Porzellanfacette so leicht bricht, muss sie auf besondere Art und Weise mit Metall armiert werden.

Zur Prüfung der Bruchfestigkeit der Securodent-Facetten wurden durch das Experiment analoge Verhältnisse geschaffen, wie sie beim Kauen im Mund auftreten. In Berücksichtigung der oben erwähnten Erfahrung wurden die Kaukanten absichtlich ungeschützt gelassen; der Backing reichte nur auf ½ mm an die Kante heran. Im Uebrigen wurden die Facetten wie beim Gebrauch für den Patienten auf eine fabrikmässig hergestellte, exakt anschliessende Rückenplatte aus hartem Weissmetall aufzementiert. Aus Gründen der Anordnung im Experiment wurden cervical Facette und Rückenplatte in eine Ebene geschliffen, die senkrecht zur Rückenfläche der Facette steht.

Die Druckproben wurden mit dem Härteprüfer „Gnom" der Firma Schopper-Leipzig ausgeführt. An Stelle der Druckkugel

musste eine besondere Fassung mit einer planen Kreisfläche von 3 mm Radius konstruiert werden.

Zum Vergleich wurden auf genau dieselbe Art und Weise Original-Steele's Facetten aus Porzellan (Steele's interchangeable tooth der Columbus Dental M. F. G. Co.) geprüft. Inbezug auf die Dimensionierung wurde möglichst genau darauf geachtet, dass die beiden Facettenarten miteinander übereinstimmten.

Die vergleichenden Resultate der Prüfung auf die Druck festigkeit der Securodent- und der orig. Steele's Facetten sind aus beiliegender Tabelle ersichtlich.

Es zeigt sich, dass die Steele's Facetten aus gebranntem Porzellan weitaus in den meisten Fällen bei einer Belastung, die unter 25 kg liegt, brechen. Bei einigen Formen liegt die Belastungsgrenze sogar unter 10 kg.

Bei den aus kunstharz-ähnlicher Masse fabrizierten **Securodent-Facetten** ergab sich eine weit höher liegende Bruchfestigkeit. Sie liegt immer über 25 kg. Die niedrigste Belastungsgrenze — die auch nur in einem Falle festgestellt werden konnte — lag bei 50 kg. Meistens liegt sie nahe bei 100 oder über 100 kg. Am gefährdetsten sind die Eckzähne zufolge ihrer Form (Spitze), die schon bei 50—60 kg zum Bruch kamen.

Das Material der Securodentzähne weist bei der Untersuchung deutlich eine gewisse Elastizität auf.

Der Schlitz auf der Rückseite ist bei den beiden Fabrikaten nicht gleich geformt. Bei den Steele's ist am Ende desselben eine kleine Vertiefung angebracht, in die eine Verlängerung des Grates auf dem Backing hineinpasst. Diese Vertiefung fehlt bei den Securodentfacetten, die hier senkrecht zur Oberfläche plan abschneiden. Bei den Belastungsversuchen wurden bei den Steele's Facetten wie bei den Securodentfacetten die gleichen unveränderten Rückenplatten verwendet. Es dürfte sich wohl empfehlen, bei Gebrauch der Securodentzähne an der Rückenplatte die Verlängerung abzutragen, wodurch sich für die Belastung voraussichtlich etwas bessere Verhältnisse ergeben.

Aus den Untersuchungen auf die Bruchfestigkeit hat sich ergeben, dass bei der Belastung in der Richtung der Zahnlängsachse die Bruchgrenze bei den Securodentfacetten um ein Mehrfaches höher liegt, wie bei den Original Steele's Facetten."

Bruchfestigkeit.

No. Steele	Zahn	Bruch kg	No. Securo	Zahn	Bruch kg
3 B	1	5,5	1	1	92,5
	2	8,0		2	88,0
	3	20,0		3	50,0
4 c	1	14,0	5	1	122,0
	2	27,5		2	60,0 (unter)
	3	17,0		3	59,0
2 P	1	25,0	13	1	106,0
	2	18,0		2	77,5
	3	19,0		3	75,0
2 C	1	14,0	3	1	175,0 (unter)
	2	21,0		2	121,0
	3	24,0		3	59,0
3 P	1	38,0	11	1	91,0
	2	19,0		2	96,0
	3	18,5		3	59,0

„Die **chemischen Vergleichsprüfungen** zwischen Naturzahn und Securodent-Facetten ergaben bei allen Versuchen eine weit grössere Beständigkeit der letzteren sowohl in sauren, alkalischen wie auch färbenden Agenzien. Selbst bei Versuchen, die zur vollständigen Zerstörung des Naturzahnes führen, wie z. B. die langzeitige Einwirkung warmer Salzsäure von 10 Gewichtsprozent, erleidet Securodent relativ geringfügigen Schaden. Es ist beständig gegen die Einflüsse verdünnter kalter Mineralsäuren, sodann gegen die stärksten organischen Säuren wie Ameisensäure, Essigsäure, Milchsäure, Zitronensäure, Weinsäure etc. Gleich gross ist die Beständigkeit gegen alkalische Stoffe wie Ammoniak, Sodalösungen, Kalkwasser, Seifenlösungen und selbst noch bis gegen 10-prozentige Natron- und Kalilaugen. Alkohole, Aether, Aceton, Chloroform, Schwefelkohlenstoff, Benzol, Fette und Oele sind ohne jeden Einfluss auf Securodent. Langdauernde Versuche im Brutschrank zeigten, dass weder die Mundmikroben noch deren Gärungsprodukte irgendwelchen Einfluss auf Securodent haben, während aber auch umgekehrt kein Einfluss auf die Mikroben stattfindet: diesem Versuch ist der Naturzahn ebenfalls nicht gewachsen, es tritt binnen relativ kurzer Zeit die Zerstörung des Schmelzes auf. Versuche mit Farbstoffen (Fuchsin, Methylenblau, etc.) und stark färbenden Fruchsäften (mit Salicylsäure konservierte, zerquetschte Heidelbeeren) zeigten die Uneinfärbbarkeit von Securodent, lediglich stark fehlerhafte Facetten neigten zu oberflächlicher Verfärbung, die sich in jedem Fall durch einfaches Polieren entfernen liess. In keinem Versuch drang der Farbstoff in das Material ein, während beispielsweise Methylenblau Naturzähne durchsetzte."

III. EIGENE KLINISCHE UNTERSUCHUNGEN.

1. Versuchsanordnung.

Zur Untersuchung der Securodentzähne auf ihr Verhalten im Munde standen Patienten zur Verfügung, deren Lückengebisse durch einen Brückenersatz vervollständigt werden sollten. Die Brücken wurden so ausgewählt, dass mindestens an einem der Anker die im Handel erhältlichen Securodentfacetten nach dem System Steele's angewendet werden konnten. Zur Prüfung dieser Facetten auf ihre mechanische Widerstandsfähigkeit wurde absichtlich der bei den Original-Steele's Facetten notwendige Kantenschutz aus Metall weggelassen, sodass teilweise direkt auf die Facetten gebissen wurde. Die Spannweite der Brücken war im allgemeinen kurz; der Brückenkörper, der gewöhnlich einen Zahn und nur in einem Falle zwei Zähne zu ersetzen hatte, wurde an beiden Enden auf den benachbarten Pfeilerzähnen verankert, wie beispielsweise Abb. 2 zeigt. Um ein Bild über das Verhalten der Gingiva bei Dauerberührung mit der Securodentmasse zu erhalten, war eine Konstruktion des Zwischengliedes notwendig, die es ermöglichte, die vom Fabrikanten eigens für unsere Untersuchungen hergestellten Securodent-Vollkronen der Gingiva direkt anzulagern. Abb. 1 und 2 geben diesen nach Prof. Vest konstruierten Brückenkörper wieder. An den Vollkronen wurde von der Oralfläche ca. 1 mm weggeschliffen und mesial und distal je eine Rille angebracht, die gegenseitig gingivalwärts leicht konvergierten. Die Präparation ist in Abb. 1 links dargestellt. Rechts ist die Metallfassung zu sehen, in welche die Krone von unten hineingeschoben wird. (Die Securodentmasse ist dank ihres Härtegrades mit Feilen, Bohrer und Steinchen sehr leicht zu bearbeiten, sodass diese Präparationen ohne Mühe durchgeführt werden konnten). Um ein einwandfreies Resultat zu erzielen, wurde die Fassung so konstruiert, dass sie mit der Gingiva nirgends in Kontakt kam; sie wurde dann durch Anlöten mit den Ankern verbunden (Abb. 2) und die Securodentkrone anschliessend einzementiert. Den Brückenkörper lagerten wir flächenhaft dem Alveolarkamm an; die be-

schliffene gingivale Fläche wurde mit der Securodentpaste wieder auf Hochglanz poliert.

Auf diese Art und Weise stellten wir bei 5 Patienten je eine Brücke her mit insgesamt 14 Securodent-Vollkronen und -Facetten, die nach den im nächsten Abschnitt angeführten Gesichtspunkten untersucht wurden. Die Brücken setzten wir mit Zinkoxydeugenol provisorisch ein, liessen sie unter periodischen Kontrollen 5—9 Monate im Munde und excidierten nachher, nachdem die Brücken wieder entfernt worden waren, die unter dem Brückenkörper gelegene Gingiva, um sie histologisch zu untersuchen.

2. Klinische Resultate.

a. Festigkeit gegen Kaudruck. Während der ganzen Versuchsdauer hatten wir keinen einzigen Facettenbruch zu verzeichnen. Erwähnt sei hier auch, dass wir in einem Falle einem Patienten an einer Frontzahnbrücke zwei Porzellan-Steele's Facetten, die regelmässig innert weniger Tage herausgebissen wurden, durch Securodentfacetten ersetzt haben, die nun seit 4 Monaten ohne Bruch getragen werden. Aber auch die als Brückenkörper verwendeten Vollkronen, an denen durch die oben beschriebene Präparation speziell an Bicuspidaten eine Bruchgefahr geschaffen wurde, der entsprechende Porzellankronen kaum gewachsen gewesen wären, vermochten dem Kaudruck in allen Fällen zu widerstehen.

b. Widerstandsfähigkeit gegen chemische Einflüsse. Im Laufe der Untersuchungen liess sich an den Facetten und Vollkronen ein Abnehmen des Glanzes feststellen, das schon mit einem Monat einsetzte und zu einem totalen Mattwerden führte, sodass die Patienten schliesslich selbst darauf aufmerksam wurden.

Abb. 3 zeigt eine unserer Brücken $\underline{(2 \times | 1)}$ im 4. Versuchsmonat. Beim Vergleich mit den unteren Incisiven fällt das matte Aussehen sofort auf.

Die Abb. 4 und 5 stellen das Profil einer neuen und einer während 6 Monaten im Munde getragenen Facette bei 60-facher Vergrösserung dar. Es lässt sich unschwer feststellen, dass bei der der Mundflüssigkeit ausgesetzten Facette Arosionen stattgefunden haben, die das matte Aussehen bedingen (Abb. 5), während sie in Abb. 4 fehlen. Wie später durchgeführte und unter Abschnitt IV. beschriebene Versuche zeigten, sind sie nicht allein

auf eine mangelhafte Widerstandsfähigkeit gegen mechanische Einflüsse, wie z. B. das Zahnbürsten, zurückzuführen, sondern noch in viel höherem Masse auf die chemische Beanspruchung im Munde. Es wurde nämlich bei Patienten mit sehr mangelhafter Mundpflege nach zwei Monaten eine totale Ermattung der Zähne beobachtet, die niemals durch die mechanische Zahnreinigung verursacht worden ist, da diese Patienten in dieser Zeit höchstens 2—3 Mal die Zahnbürste benutzt hatten.

Aufgefallen ist uns, dass auch in ein und demselben Munde nicht alle Securodentzähne den Glanz gleichzeitig und im gleichen Masse verlieren, was wohl damit erklärt werden kann, dass auch neue, nicht getragene Facetten ungleiche Oberflächenbeschaffenheit aufweisen. Schon mit Lupenvergrösserung kann man oberflächliche Furchen und Grübchen feststellen, die bei den einen Facetten in sehr grosser Zahl, bei andern nur selten zu finden sind. Veränderungen treten aber auch bei den relativ günstigen Fällen nach kurzer Gebrauchszeit auf.

Nach Mitteilungen des Herstellers der Securodentfacetten soll es nur die äusserste Schicht der Zähne sein, die eine gewisse Mundunbeständigkeit aufweise. Er führt dies auf das Eindringen einer Separiermasse zurück, mit der die Matrizen vor dem Pressen der Facetten beschickt werden. Wenn das stimmt, sollten Zähne, die frisch aufpoliert werden, nachdem sie einige Zeit getragen worden sind, nicht mehr beschädigt werden können, was aber eigene Versuche nicht bestätigen.

c. Ueber **Farbbeständigkeit** der Securodentzähne im Munde haben wir im Laufe der Untersuchungen die Beobachtung gemacht, dass neue Facetten, die ihren Hochglanz noch besitzen, keinerlei Tendenz zu Verfärbungen zeigten. Haben aber die oben beschriebenen Arosionen begonnen, so setzen sich auf der rauhen Oberfläche mit Leichtigkeit Beläge aller Art, wie Speisereste (die natürlich auch Farbstoffe enthalten können), Epithelien, Bakterien, Raucherbeläge nieder, die mit der Bürste nur sehr schwer zu entfernen sind. Sie verfärben den Zahn auf diese Weise, wie 3 in Abb. 6 zum Beispiel zeigt, und machen ihn unansehnlich und durch einen schlüpfrigen Belag unhygienisch.

d. Naturähnlichkeit. Nach diesen Feststellungen erübrigt es sich, auf dieses Thema näher einzutreten. Erwähnt sei nur, dass neue, unbeschädigte Securodentfacetten in kosmetischer Beziehung in keiner

Weise den Original-Steele's Facetten nachstehen, sondern sie durch die bestehende Möglichkeit, den unschönen Kantenschutz wegzulassen, noch übertreffen. Leider aber ist dieser kosmetische Erfolg nur von recht kurzer Dauer.

e. Gewebsfreundlichkeit. Es liess sich zum Voraus schon vermuten, dass die die Securodentzähne aufbauende organische Substanz von der Gingiva gut ertragen werde. Von Wichtigkeit ist natürlich auch hier wie bei jeder andern Brücke aus Porzellan oder Metall, dass die der Schleimhaut aufgeschliffene Fläche wieder auf Hochglanz poliert wird. Tatsächlich vermochte keine der eingesetzten Brücken trotz flächenhafter Anlagerung ihrer Körper an die Gingiva mikroskopisch sichtbare Entzündungserscheinungen hervorzurufen, die auf die Dauerberührung durch den Brückenkörper hätten zurückgeführt werden können. In einem Falle machte sich eine Infiltration des benachbarten Gewebes bemerkbar, die aber durch mechanische Schädigungen durch den Brückenkörper verursacht worden ist. Die nachfolgenden histologischen Untersuchungen geben weitern Aufschluss über die Gewebsfreundlichkeit der Kunstharze.

Bezüglich **f. Abnützungsfähigkeit** konnten wir keine nachteiligen Feststellungen machen. Ueberlastungen der Pfeilerzähne, wie sie etwa bei Porzellanbücken zu sehen sind, sind hier nicht zu befürchten, da der Härtegrad des Porzellans nach der Mohsschen Skala doppelt so gross ist wie derjenige der Securodentmasse in ihrer heutigen Zusammensetzung.

3. Histologische Untersuchungen.

Die folgenden Untersuchungen von Schleimhautstücken, die unter den Zwischengliedern der oben beschriebenen Brücken gelegen waren, ergeben die Reaktionsart der Gingiva auf flächenhafte und lineäre Anlagerung des Brückenkörpers aus Securodentmasse während längerer Zeit.

a. Technik. Die Schleimhautstücke wurden nach Entfernung der Brücken mit den Zisel'schen Instrumenten und dem Raspatorium herauspräpariert, während drei Tagen in 10-prozentige Formalinlösung eingelegt und anschliessend nach den in der histologischen Abteilung des hiesigen Institutes gebräuchlichen Methoden weiter behandelt. Die Präparate wurden mit Haematoxylin-Eosin gefärbt und in Kanadabalsam eingebettet.

b. Resultate. Fall 1. A. G. geb. 1914. | 3xx6 Brücke auf | 3 mit Stifthalbbandkrone und auf | 6 mit Hülsenkrone verankert, seit 5 Monaten im Munde. Schon vor dem Einsetzen der Brücke hatte sich eine leichte Gingivitis marginalis gezeigt.

Klinischer Befund: | 45 Securodentvollkronen mit Goldfassung aus 22-karätigem Gold, das die Gingiva nirgends berührt. Der Brückenkörper sitzt der Schleimhaut des Alveolarkammes flächenhaft und ohne Druck auf. Unter dem Brückenglied sind keine Entzündungserscheinungen wahrzunehmen.

Histologischer Befund: Epithel und subepitheliales Bindegewebe sind deutlich voneinander getrennt. An der Epitheldecke, die nirgends unterbrochen ist, sind alle Schichten mehr oder weniger deutlich zu unterscheiden. Das stratum corneum als äusserste, mit Eosin sich rot färbende Schicht, in dem keine oder nur strichförmige Andeutungen der Kerne zu sehen sind, ist überall deutlich ausgebildet. Die darunter liegende helle Zone (das stratum lucidum) und das stratum granulosum sind nicht überall festzustellen, umsomehr aber das verbreiterte stratum germinativum mit einer äussern Lage polyedrischer, durch Saftlücken voneinander getrennter Zellen mit einem bläschenförmigen Kern und dem stratum cylindricum. Letzteres ist hier sehr stark verdickt und weist in die tunica propria einwuchernde Zapfenbildungen auf, die im wesentlichen aus den für das stratum cylindricum typischen länglichen Zellen mit einem spindelförmigen Kern aufgebaut werden.

Die tunica propria besteht aus einem derbfasrigen, kollagenen Bindegewebe, in das einzelne Lymphocyten, Plasmazellen und histiogene Wanderzellen eingestreut sind. In den tieferen Lagen gegen die Subcutis sind hauptsächlich perivasculär und an einer Stelle auch oberflächlich Rundzelleninfiltrate zu beobachten, die wohl teilweise auf die bestehende Gingivitis zurückgeführt werden müssen. Die Gefässe zeigen keine abnorme Dilatation, stärkere Entzündungserscheinungen lassen sich nirgends feststellen. (Abb. 7).

Fall 2. F. W. geb. 1907. Brücke 6x4 | durch zwei Hülsenkronen auf den benachbarten Zähnen fest verankert, seit $5^1/_2$ Monaten im Munde.

Klinischer Befund: Das Brückenglied berührt die Gingiva ohne Druck in einer Fläche, die sich vom Kieferkamm etwa

2 mm nach vestibular hinunter zieht. Auch nach dem Entfernen der Brücke können keine Syptome einer Entzündung wahrgenommen werden. Das Epithel scheint unter dem Brückenkörper etwas dünner zu sein als das der angrenzenden Partien und ist durch seine mehr rötliche Farbe von diesem zu unterscheiden. Die Metallfassung der den Brückenkörper bildenden Securodentvollkrone reicht ziemlich weit gingivalwärts, sodass es möglicherweise bei Zunahme des Turgors der Gewebe zu einer stärkeren Berührung kommt.

Histologischer Befund: Im mikroskopischen Bilde sind noch weniger entzündliche Reaktionen zu finden als bei Fall 1. Sie beschränken sich auf einige perivasculäre Zellaustritte in den tieferen Schichten des Coriums.

Am Epithel fallen auch hier die starken zapfenförmigen Basalzellwucherungen auf, die durch feinere Zellbrücken und -balken untereinander verbunden sind. Auf der Höhe des Alveolarkammes ist die Epitheldecke auf eine schmale Schicht reduziert ohne aber unterbrochen zu sein. In der tunica propria ist hier ein leichtes Infiltrat zu finden, das auf die Reizung der Metallfassung deutet. Diese Stelle ist auf der Abbildung nicht ersichtlich. (Abb. 8).

Fall 3. M. H. geb. 1913. 7 x 5 | Brücke auf 5 | mit einer Stiftbandkrone, auf 7 mit einer Hülsenkrone verankert. Brücke seit 7 Monaten im Munde. Mundpflege mangelhaft, starker Raucher.

Klinischer Befund: Der Brückenkörper, gebildet von einer Securodentvollkrone und ihrer Gussfassung aus 22-karätigem Gold, liegt der Gingiva in einer Fläche von ca. 2 mm Breite und und 1,5 mm Länge ohne Druck an. Die Metallfassung kommt mit der Gingiva nirgends in Kontakt. Die Vollkrone trägt auf ihrer gingivalen Fläche einen schmierigen, abwischbaren Belag. Die Gingiva zeigt unter dem Zwischenglied keinerlei Entzündungserscheinungen. Das Epithel scheint hier etwas verdünnt zu sein, es zeigt eine beetartige Erhöhung von rötlicher Farbe, die von der Umgebung deutlich unterscheidbar ist.

Histologischer Befund: Das histologische Bild weist im Vergleich zu den beiden vorigen Fällen sowohl im Epithel wie im subepithelialen Bindegewebe einige Unterschiede auf. Ersteres zeichnet sich durch ein sehr stark entwickeltes stratum corneum

und im besondern stratum lucidum aus, in dem weder Zellgrenzen noch Zellkerne festzustellen sind. Die Epithelzapfen des stratum germinativum sind hier sehr schlank und lang entwickelt, sie sind sehr weit in die pars reticularis des corium zu verfolgen. Das darunter gelegene Bindegewebe zeichnet sich durch ein weitgehendes Fehlen der kollagenen Fasern aus. Entzündliche Infiltrate sind gar keine zu finden. Durch diese Veränderungen im Epithel und Tunica propria ist das vom Brückenkörper bedeckte Gewebe auch im histologischen Bilde von der übrigen Gingiva abgrenzbar. (Abb. 9. 10).

Fall 4. S. Sch. geb. 1903. $\frac{7 \times 4|}{}$ Brücke auf $\frac{4|}{}$ mit einer Stiftband-, auf $\frac{7|}{}$ mit einer Hülsenkrone verankert, seit 8 Monaten im Munde.

Klinischer Befund: Das Zwischenglied besteht aus einer breiten Securodentvollkrone von Bicuspidatenform, die infolge starker Mesialwanderung von $\frac{7|}{}$ zum Ersatz der beiden Zähne genügt. Der Brückenkörper berührt die Gingiva labial linienhaft und ohne Druck. Nach dem Entfernen der Brücke zeigt die Schleimhaut weder Rötung noch andere Symptome einer Entzündung.

Histologischer Befund: Epithel und Tunica propria weisen hier fast keine Veränderungen auf. Die Berührungslinie der Securodentkrone lässt sich durch eine zapfenförmige Epithelwucherung erkennen, die tief in das Bindegewebe hinunter greift. Letzteres zeigt hier eine geringe Lymphocytenansammlung. Nach palatinal, wo zwischen Brückenkörper und Gingiva eine spitzwinklige Nische gebildet wurde, ist das Epithel nur wenig verdickt und durch leichte Wucherungen des stratum germinativum gekennzeichnet. Die Entzündungserscheinungen sind in diesem Falle auf ein Minimum reduziert. (Abb. 11).

Fall 5. A. G. geb. 1913. $\frac{2 \times |1}{}$ Brücke auf $\frac{2|}{}$ und $\frac{|1}{}$ mit je einer Stiftbandkrone verankert, seit 9 Monaten im Munde. Es handelt sich um die in Abb. 3 dargestellte Frontzahnbrücke.

Klinischer Befund: Vor dem Einsetzen der Brücke: $\frac{1|}{}$ ist vor vier Wochen extrahiert worden; die Wunde ist noch nicht vollkommen verheilt. An den übrigen Zähnen besteht eine leichte marginale Gingivitis.

Nach 3 Monaten: Wie in Abb. 3 festzustellen ist, hat sich das Brückenglied zufolge einer Dehnung der Gussfassung etwas

nach gingival verschoben und dadurch eine Entzündung des umliegenden Gewebes verursacht. Die Securodentkrone wird herausgenommen, gereinigt und in der neuen Lage festzementiert.

Nach 9 Monaten: Die Entzündung des benachbarte nGewebes ist inzwischen zurückgegangen. Nach Entfernen der Brücke lässt sich die vom Zwischenglied bedeckte Schleimhaut durch ihre relativ starke Rötung vom übrigen Gewebe unterscheiden.

Histologischer Befund: Die histologischen Präparate zeichnen sich durch eine besonders starke Epithelwucherung aus. Die oberflächlichen Schichten sind stark verhornt und unregelmässig gestaltet. Obschon die Membranabgeschlossenheit nicht aufgehoben ist, lässt sich an der vom Brückenkörper bedeckten Stelle ein relativ starkes Rundzelleninfiltrat wahrnehmen, das sich auf den hier sehr unregelmässig gestalteten Papillarkörper beschränkt. (Abb. 12).

Fall 6. E. Sch. geb. 1897. | 4 xx 6 Brücke auf | 4 und | 7 durch je eine Hülsenkrone verankert, seit 12 Jahren im Munde.

Klinischer Befund: Der Brückenkörper besteht aus Gold (wahrscheinlich 22-karätig) ohne Facetten. Die buccale Fläche des Zwischengliedes ist gegossen; oral ist, um Gold zu sparen, der Brückenkörper ausgenommen und die Aushöhlung durch ein Goldblech überdeckt worden, dessen eine Lotnaht auf der ganzen Länge mit der Gingiva in Kontakt kommt. Der Brückenkörper liegt also der Gingiva linienhaft und ohne Druck an. Nach Entfernen der Brücke, was infolge Karies am einen Pfeiler notwendig wurde, zeigt sich längs der mit der Gingiva in Kontakt kommenden Lotfuge eine Neubildung, die als das Produkt des ständigen elektro-chemischen Reizes aufzufassen ist.

Histologischer Befund: Die Oberfläche des polypenartigen Gebildes ist glatt. Sein Epithel zeigt zapfenartige Fortsätze, die im wesentlichen aus polygonalen und spindelförmigen Zellen aufgebaut werden und unter Freilassung des Stieles in das Stroma des Granulomes eingewuchert sind. Die Mittelpartie der Neubildung besteht aus einem mit zahlreichen erweiterten Gefässen durchzogenen Bindegewebe, das relativ spärliche Rundzelleninfiltrate aufweist und ödematös durchtränkt und aufgelockert ist. (Abb. 13).

Fall 7. Die Brücke ist während 6 Monaten im Munde getragen worden.

Klinischer Befund: Der Metallbrückenkörper liegt der Schleimhaut in einer Fläche von ca. 8 mm² an. Unter dem Brückenglied zeigt die Gingiva, soweit die Berührungsfläche reicht, eine konkave Einbuchtung. Die Schleimhaut ist gerötet. Die oberflächliche Geschwürsbildung ist von einem Schmutzbelag bedeckt.

Histologischer Befund: Die Schleimhaut, die mit dem Brückenkörper nicht in Lagebeziehung kommt, zeigt keinerlei Veränderungen, umsomehr aber das von ihm bedeckte Gewebe. Es zeichnet sich aus durch eine starke ulceröse Entzündung. Das Epithel ist nekrotisiert, unter dem oberflächlichen, von Granulationsgewebe bedeckten Schichten sind Regenerationsversuche vom Rande des noch intakten Epithels feststellbar. Das Bindegewebe ist stark aufgelockert und von einem dichten Infiltrat hämatogener und histiogener Wanderzellen durchsetzt. (Abb. 13, 14).

Fall 8. Die Brücke war während eines halben Jahres im Munde.

Klinischer Befund: Das Brückenglied besteht aus einer Porzellankrone, die eine Metallfassung gleicher Konstruktion wie bei den Securodentbrücken festhält. Die auf Hochglanz gebrannte gingivale Porzellanfläche liegt der Schleimhaut in einer Ausdehnung vom 3 mm² ohne Druck auf. Nach Entfernen der Brücke sind keinerlei Entzündungssymptome festzustellen.

Histologischer Befund: Auch das mikroskopische Bild zeigt eine vollkommen normale Schleimhaut. Das Epithel weist hier die starken Basalzellwucherungen der Securodentpräparate nicht auf. Im Bindegewebe sind einzelne unbedeutende Rundzelleninfiltrate vorzufinden, die sich aber nur auf einige Papillen oder die nächste Umgebung der Gefässe beschränken. (Abb. 16).

IV. BEGLEITUNTERSUCHUNGEN.

Da man bei der vorliegenden Arbeit nicht mit einer ungenügenden Mundbeständigkeit der Securodentmasse gerechnet hatte, wurde eine besondere Versuchsreihe angeordnet, der die Aufgabe zukam, näheres über die schädigenden Faktoren zu ermitteln.

Als solche kommen in Betracht:

a. Mechanische Einwirkungen.

b. Das feuchte Milieu, das zu einem rein physikalischen Quellungsvorgang führt.

c. Der Speichel und die Bakterien, welche die organische Substanz der Securodentzähne anzugreifen vermögen.

d. Die Milchsäure in statu nascendi, die fortwährend im Munde aus Kohlehydratspeiseresten gebildet wird.

e. Schädigende Stoffe, die mit den Speisen in den Mund eingeführt werden.

Es wurden die folgenden Versuche durchgeführt:

1. Bürstenversuch.

Versuchsanordnung: Ein Satz von Securodentfacetten wurde auf einem Gipssockel befestigt und mit einer gewöhnlichen Zahnbürste mittlerer Härte und einer der gebräuchlichsten Pasten während einer gewissen Zeit gebürstet.

Resultat: Nach einer Stunde kräftigen Bürstens zeigte sich, dass die Facetten ihren Hochglanz bereits verloren hatten. Andere Schädigungen konnten auch bei längerem Bürsten nicht festgestellt werden. Das Mattwerden der Securodentzähne kann demnach teilweise auf mechanische Einwirkungen zurückgeführt werden.

2. Versuche über die chemische Widerstandsfähigkeit.

Versuchsanordnung: Zur Untersuchung auf die oben erwähnten Punkte b, c und d wurden in drei Reagensgläser je drei Securodentfacetten gebracht. Zum ersten Reagensglas wurde gewöhnliches Brunnenwasser gegeben, zum zweiten Speichel, der alle zwei Tage erneuert wurde und zum dritten Brot, das zuvor zu einem fliessenden Brei durchgekaut wurde. Die drei Reagensgläser wurden während zwei Monaten unter ständiger Kontrolle im Brutschrank bei 37° C aufbewahrt.

Resultate: Die Facetten in Röhrchen 1 und 2 zeigten nach zwei Monaten absolut keine Veränderungen. Das etwas aufge-

quollene Aussehen, das man bei den im Munde getragenen Facetten beobachtet, war nicht zu sehen. Die Facetten in Röhrchen 3 hingegen mit dem Brot-Speichelbrei zeigten schon nach 6 Tagen ein ähnliches Bild wie die im Munde getragenen. Ihr Glanz war völlig verloren gegangen, Verfärbungen waren keine zu beobachten. Damit ist bewiesen, dass in Zersetzung begriffene Kohlehydratspeisereste einen schädigenden Einfluss auch auf die Securodentzähne auszuüben vermögen. Sehr wahrscheinlich ist dabei die Milchsäure in statu nasc. der schädigende Faktor, eine Vermutung, die dadurch gerechtfertigt wird, dass durch Salzsäure und Milchsäure geschädigte Facetten, wie sie beispielsweise bei den anschliessend beschriebenen Versuchen erhalten werden, makroskopisch und mikroskopisch genau gleich aussehen.

Um ein Bild über die Widerstandsfähigkeit der Securodentmasse gegen anorganische und organische Säuren zu erhalten, wurden zwei weitere Versuchsreihen mit Salzsäure und Milchsäure in abnehmenden Konzentrationen durchgeführt, über welche die folgenden Tabellen Aufschluss geben:

Salzsäure:

		Konzentration				
		0,5 %	0,1 %	0,05 %	0,01 %	0,005 %
Tage der Einwirkung	1	—	—	—	—	—
	2	⊦	—	—	—	—
	3		⊦	—	—	—
	5			—	—	—
	10			⊦	—	—
	30				⊦	—
	60					—

Milchsäure:

		Konzentration				
		8 %	5 %	2.5 %	1,7 %	0,8 %
Tage der Einwirkung	2	—	—	—	—	—
	3	⊦	—	—	—	—
	5		⊦	—	—	—
	7			⊦	—	—
	10				⊦	—
	14					—

⊦ bedeutet die erste makroskopisch deutlich wahrnehmbare Schädigung, die sich bei hohen Konzentrationen im Kreidigwerden, bei niederen im Verschwinden des Glanzes äusserte.

Die während 60 Tagen in 0,005 % HCl gelegenen Facetten wurden unter schwacher mikroskopischen Vergrösserung be-

obachtet, wobei doch gewisse Veränderungen festgestellt werden konnten. Es waren feine, in eine Grundmasse eingebettete Schüppchen zu sehen, was bei nicht der Säure ausgesetzten Facetten nicht wahrgenommen werden konnte. Es wurden auch Versuche mit HNO_3 und H_2SO_4 durchgeführt, die keine wesentlichen Unterschiede zeitigten.

Beim Milchsäureversuch handelt es sich auch bei den niedrigsten positiven Versuchen um Konzentrationen, die im Munde niemals auftreten. Nun ist aber bekannt, dass organische Säuren in statu nasc. auch in niederen Konzentrationen stark wirksame Agentien sind, die wie z. B. die Milchsäure laut einer der Kariestheorien das Schmelzoberhäutchen zum Quellen bringen und den Schmelz des natürlichen Zahnes zu entkalken vermögen. Wir dürfen daher auch annehmen, dass die nasc. Milchsäure trotz ihrer niederen Konzentration im Munde die organische Substanz der Securodentfacetten zu beschädigen vermag.

3. Versuche über die Verfärbbarkeit

Versuchsanordnung: In drei Reagensgläser wurden je eine neue und eine im Munde getragene, also beschädigte, Securodentfacette gebracht. Zu Röhrchen 1 wurde Fuchsin, zu Röhrchen 2 Methylenblau u. zu Röhrchen 3 gewöhnl. Heidelbeerenbrei gebracht und während drei Tagen bei Zimmertemperatur stehen gelassen.

Resultat: Die neuen, auf Hochglanz polierten Facetten konnten durch einfaches Bürsten vom Farbstoff, der sich oberflächlich in einer Schicht niedergeschlagen hatte ohne in die Facetten eindringen zu können, gereinigt werden, sodass nachher keine Veränderungen in der Farbe festgestellt werden konnten.

Anders verhielten sich die getragenen Facetten. Bei ihnen war der Farbstoff nur teilweise entfernbar. Sie wurden dann während eines Tages in Brunnenwasser eingelegt und anschliessend nochmals gebürstet. Aber auch dadurch gelang es bei allen drei Versuchen nicht, den Farbstoff restlos herauszubringen.

Es lässt sich daraus schliessen, dass die im Munde auftretenden Verfärbungen nicht auf ein Eindringen irgendwelcher Pigmente in den Securodentzahn zurückzuführen sind, sondern auf blosse Adhäsion, die natürlich umso günstiger ist, je rauher die Oberfäche, d. h. je mehr Nischen und Buchten vorhanden sind, in denen sich Farbstoffe, bzw pigmenthaltige Beläge festsetzen können.

V. ZUSAMMENFASSUNG.

In den Securodentfacetten liegen auswechselbare Facetten nach dem System Steele's vor, die bedeutend günstigere mechanische Eigenschaften aufweisen als die Porzellanfacetten gleicher Konstruktion. Die häufigen Brüche der Original-Steele's Facetten sind hier auch bei vollständigem Weglassen des Kantenschutzes nicht zu befürchten. Die Securodentmasse wird von den Geweben sehr gut ertragen, sodass sie sich zur Herstellung von Brückenkörpern gut eignen würde. Die Widerstandsfähigkeit gegen die chemische Beanspruchung im Munde ist bei der heutigen Zusammensetzung als ungenügend zu bezeichnen. Wahrscheinlich ist es die Milchsäure in statu nasc., welche die Securodentfacetten und -vollkronen oberflächlich arodiert und zum Ermatten bringt. Auf der angerauhten Oberfläche setzen sich Beläge an, die den Zahn verfärben und unansehnlich machen. Es wäre sehr zu begrüssen, wenn unter Beibehaltung der mechanischen Eigenschaften die Zusammensetzung der Securodentmasse so variiert werden könnte, dass dadurch eine dem Porzellan nähertretende Mundbeständigkeit erreicht würde.

An dieser Stelle möchte ich meinem geschätzten Lehrer Herrn Prof. Dr. Vest meinen herzlichsten Dank für seinen Rat und seine tatkräftige Hilfe aussprechen.

Abb. 1. Präparation der Securodentvollkrone und die dazu gehörige Metallfassung.

Abb. 2. Die Securodentkrone wird beim Einzementieren v. unten in die Fassung hineingeschoben

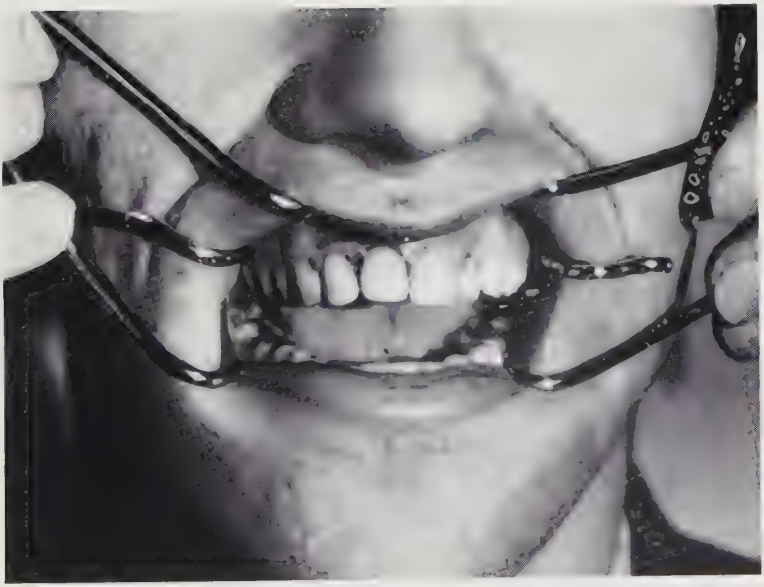

Abb. 3. zeigt eine unserer Brücken (2 x 1) im 4. Versuchsmonat. Beim Vergleiche mit den unteren Incisiven fällt das matte Aussehen sofort auf.



Abb. 4. Profil einer neuen Securodentfacette
bei 60-facher Vergrösserung.



Abb. 5. Profil einer während 6 Monaten im Munde getragenen
Facette bei 60-facher Vergrösserung.

Abb. 6. 3 Verfärbte Securodentfacette.

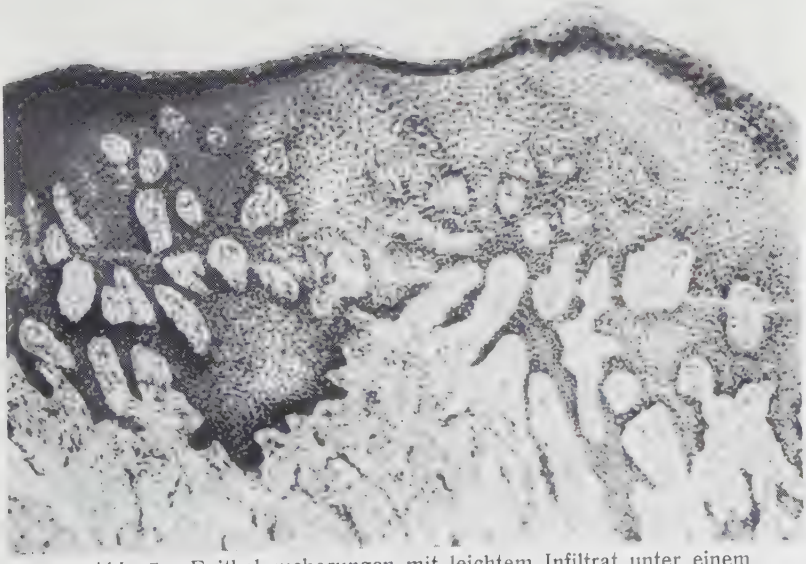

Abb. 7. Epithelwucherungen mit leichtem Infiltrat unter einem flächenhaft angelagerten Brückenkörper aus Securodentmasse.

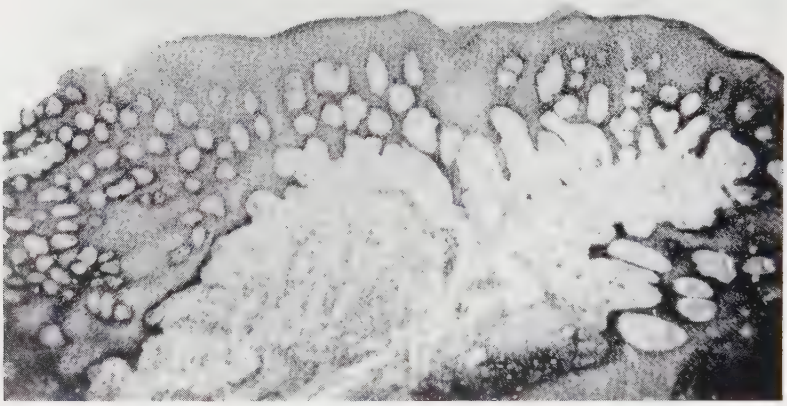

Abb. 8. Epithelwucherungen unter einem Securodent-Brückenkörper.

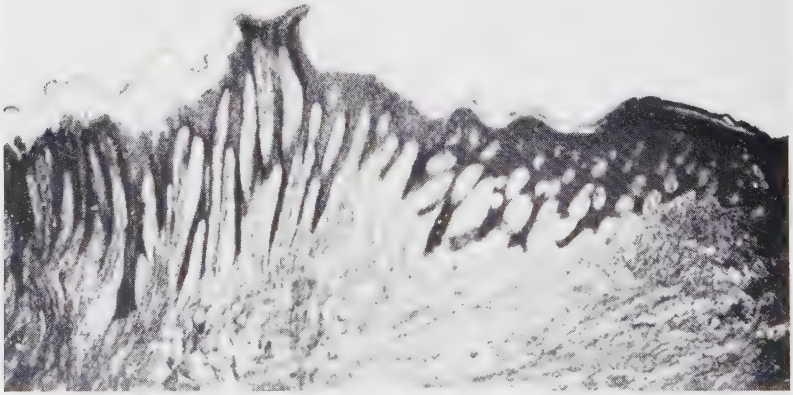

Abb. 9. Starke Verhornung des Epithels mit Zapfenbildungen unter einem flächenhaft angelagerten Securodent-Brückenglied. Es fehlt jegliche Infiltration im Bindegewebe.

Abb. 10. Partie aus Abb. 9 bei stärkerer Vergrösserung.

Abb. 11. Gingiva bei linienhafter Anlagerung des Securodent-Brückenkörpers mit palatinaler Nische.

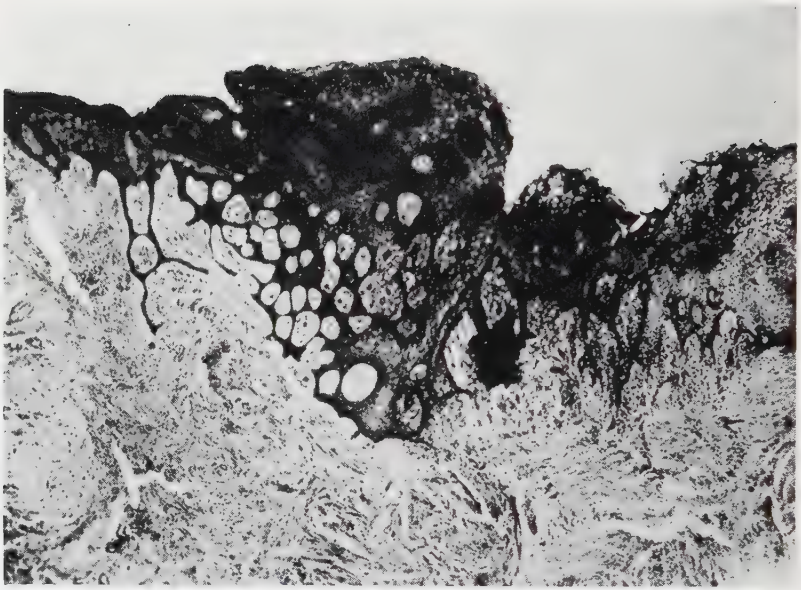

Abb. 12. Starkes Rundzelleninfiltrat mit Epithelwucherungen unter einem flächenhaft angelagerten Brückenkörper aus Securodentmasse.

Abb. 13. Granulom des Zahnfleisches unter einer die Schleimhaut berührenden Lotstelle.

Abb. 14. Ulceröse Schleimhautentzündung unter einem flächenhaft ohne Druck angelagerten Metall-Brückenkörper.

Abb. 15. Epithelregeneration am Rande des Geschwürs der Abb. 14.

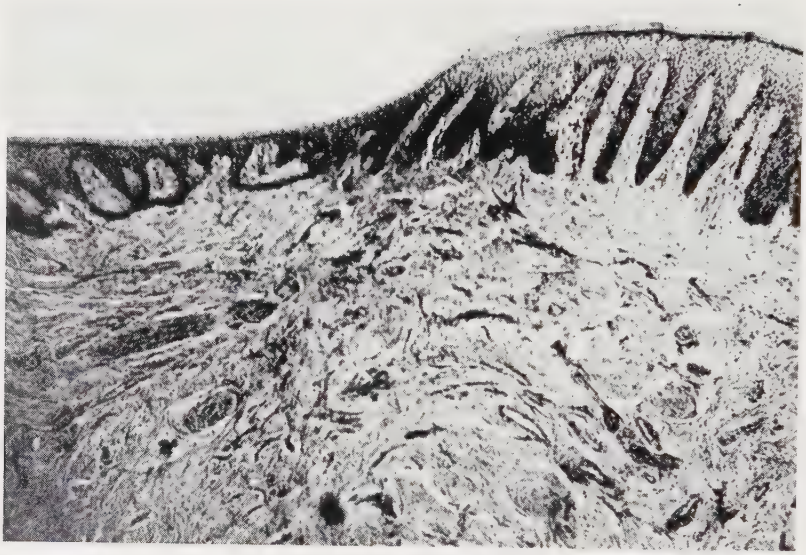

Abb. 16.
Schleimhaut unter flächenhaft angelagertem Porzellan-Brückenkörper.

Literaturverzeichnis.

Black, G. V. : Konservierende Zahnheilkunde, Band 1. Die Pathologie der harten Zahngewebe.

Brill E. : Die chirurgische Befestigung von Prothesen auch unter Verwendung von Porzellanwurzeln. Zahnärztl. Rundschau 1932, Nr. 8.

Euler, H. : Lehrbuch der Zahnheilkunde.

Falk, K. : Einführung in die Werkstoffkunde des Zahnarztes. Lehmanns Verlag, München – Berlin 1937.

Fritsch, K. : Einzelkronen. Fortschritte d. Zahnheilk. IX, Band 1.

Hovestad, J. F. : A consideration of porcelain for single tooth restorations and for bridge construction. The dental cosmos 1925, Nr. 5.

Knoche, E. : Praktische Beiträge zur prothetischen Keramik. Deutsche Zahnheilk. Nr. 80, Georg Thieme, Leipzig.

Lewald, Th. : Pontics bei festsitzenden Brückenarbeiten. Vierteljahresschrift für Zahnheilkunde 1931.

Mac Boyle, R. E. : Modern phases of crown and fixed bridgework. Dent. Sci. J. of Australia 1929, Nr. 3.

Münch, J. : Füllungen und Füllungsmethoden. Fortschritte der Zahnheilk. IX, Band 1.

Rumpel, C. : Klinik der modernen zahnärztlichen Prothese. Verlag Meusser, Berlin 1928.

Reichenbach, E. : Untersuchungen zur Frage einer zweckmässigen Gestaltung des Brückenkörpers. Vierteljahresschrift für Zahnheilk. 1931.

Reichenbach, E. : Praktische und kritische Beiträge zur keramischen Prothetik. Verlag Meusser, Berlin 1933.

Schoenbeck, F. : Zahnäztliche Metallkunde. Fortschitte der Zahnheilkunde IX., Band 1.

Schoenbeck, F. : Kurzer Leitfaden der zahnärztl. Metallkunde.

Vest, G. : Histologische Untersuchungen über die Reaktion der Schleimhaut auf die Dauerberührung mit Metallbrückengliedern fester Brücken. Schweiz. Monatsschrift für Zahnheilkunde 1933, Heft 4.

Villain, H. : Présentation d'un bridge exécuté avec les dents à racines en porcelaine. L'Odontologie 1927, Nr. 3.

Wild, W. : Prüfung der Securodentfacetten auf ihre Bruchfestigkeit.